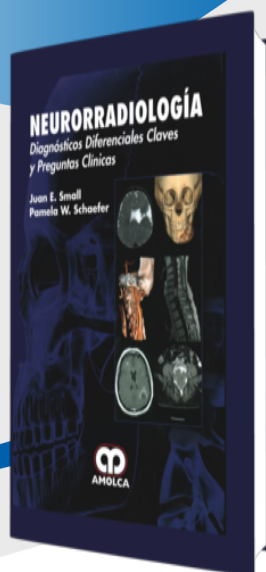


FICHA »
TÉCNICA



Neurorradiología

Autor: Juan E. Small

ESPECIALIDAD: Neurocirugía

» Características

ISBN: 9789588816814

Tapa: Dura

Año de publicación: 2015

Peso: 1.98 kg

Impresión: Impresión: A color - Tapa: Dura - Formato: 18,5 x 26 cm

Número de páginas: 470

Número de tomos: 0

Edición: 0

» Descripción

Aprenda a formular diagnósticos eficientes y precisos, prepárese para los análisis imagenológicos con cientos de casos desconocidos, de alta calidad en neurorradiología. Esta referencia única se basa en una gran colección de casos del Hospital General de Massachusetts, EUA para ayudarle a dominar las habilidades necesarias en la interpretación de las imágenes de cabeza, cuello, cerebro y columna vertebral.

»CONTENIDO

PARTE 1.- CEREBRO Y CAPAS

CASO 1.- Lesiones Hiperdensas de la Tomografía Computarizada

CASO 2.- Lesiones Hiperintensas T1

CASO 3.- Múltiples Lesiones de Susceptibilidad a Artefacto

PARTE 2.- COLUMNA VERTEBRAL

CASO 29.- Separación Atlantooccipital y Atlantoaxial

CASO 30.- Invaginación Basilar y Platibasia

CASO 31.- Lesiones Intramedulares Realzadas de la Médula Espinal

PARTE 3.- CABEZA Y CUELLO

CASO 41.- Lesiones Quísticas Periauriculares

CASO 42.- Masas Quísticas Laterales del Cuello

CASO 43.- Lesiones Quísticas Infrahioideas del Cuello

PARTE 4.- NEURORRADIOLOGÍA PEDIÁTRICA

CASO 62.- Tumores de la Fosa Posterior Intraventricular

CASO 63.- Tumores Cerebelosos Pediátricos

CASO 64.- Tumores Pediátricos Extraaxiales de la Fosa Posterior

CASO 65.- Lesiones Quísticas Extraaxiales de la Fosa Posterior en la Línea Media

CASO 66.- Cefalocele Occipital

CASO 67.- Holoprosencefalia

CASO 68.- Leucodistrofias

CASO 69.- Anastomosis Arterial Congénita

CASO 70.- Odontoides: Agudo Versus Crónico

CASO 71.- Masa Nasofrontal Pediátrica

CASO 72.- Lesiones del Globo Pediátrico

Índice Alfabético