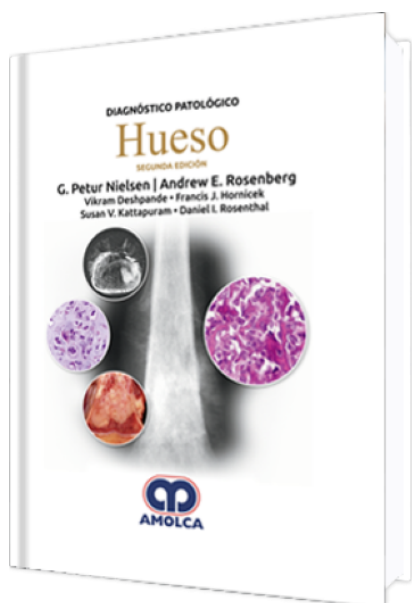


Diagnóstico Patológico: Hueso 2 Edición

Autor: G. Petur Nielsen



ESPECIALIDAD: Ortopedia y Traumatología

CARACTERÍSTICAS:

| | |
|---------------------|---------------------------------|
| ISBN: | 9789585426580 |
| Impresión: | A color - Formato: 21,5 x 28 cm |
| Tapa: | Dura |
| Número de Páginas: | 480 |
| Año de publicación: | 2018 |
| Número de tomos: | 0 |
| Peso: | 2.5 kg |
| Edición: | 2 |

DESCRIPCIÓN

Patología diagnóstica: Hueso, segunda edición está diseñado para los patólogos que ejercen y que necesitan acceso a un conocimiento de patología ósea actualizado, exhaustivo y conciso en un solo lugar conveniente. Incluye la última información diagnóstica de esta subespecialidad desafiante, mientras que su colección única de imágenes sirve como una ayuda educacional excepcional. Con la autoría y actualización por parte de expertos en el campo, Patología diagnóstica: Hueso será una guía esencial para comprender la patología y el diagnóstico del tumor óseo.



SECCIÓN 1: TUMORES BENIGNOS FORMADORES DE HUESO

Isla ósea/osteopoiquilosis

Osteoma

Osteoma osteoide

Osteoblastoma

SECCIÓN 2: TUMORES MALIGNOS FORMADORES DE HUESO

Osteosarcoma convencional

Osteosarcoma intramedular bien diferenciado

Osteosarcoma parosteal

Osteosarcoma periosteal

Osteosarcoma de superficie de alto grado

Osteosarcoma secundario

SECCIÓN 3: TUMORES BENIGNOS DE CARTÍLAGO

Hamartoma cartilaginoso vascular de pared torácica

Osteocondroma

Osteocondromatosis múltiple hereditaria

Encondroma

Encondromatosis

Condroma periosteal

Condroblastoma

Fibroma condromixoide

SECCIÓN 4: TUMORES MALIGNOS DE CARTÍLAGO

Condrosarcoma convencional

Condrosarcoma desdiferenciado

Condrosarcoma de célula clara



Condrosarcoma mesenquimático

SECCIÓN 5: TUMORES FIBROSOS Y FIBROHISTIOCÍTICOS

Defecto cortical fibroso/fibroma no osificante

Fibroma desmoplásico

Fibromioma y fibromiomatosis

Fibrosarcoma

Histiocitoma fibroso benigno

Tumor fibroso solitario/hemangiopericitoma

SECCIÓN 6: TUMORES FIBROÓSEOS

Displasia fibrosa

Tumor mixofibroso lipoesclerosante

SECCIÓN 7: TUMORES MALIGNOS DE CÉLULA REDONDA PEQUEÑA

Sarcoma de Ewing y tumores relacionados

Tumor melanótico neuroectodérmico

SECCIÓN 8: TUMORES NOTOCORDALES

Ecordosis

Tumor benigno de célula notocordales

Cordoma

SECCIÓN 9: TUMORES RICOS EN CÉLULAS GIGANTES

Tumor de célula gigante

Tumor pardo

Granuloma reparativo de célula gigante

SECCIÓN 10: LESIONES QUÍSTICAS DE HUESO

Ganglión intraóseo

Quiste unicameral óseo



Quiste aneurismático óseo

Quiste de inclusión epidermoide

SECCIÓN 11: TUMORES VASCULARES

Hemangioma convencional

Linfangioma/linfangiomatosis

Hemangioma epiteloide

Hemangioendotelioma pseudomiogénico

Hemangioendotelioma epiteloide

Angiosarcoma

SECCIÓN 12: TUMORES HEMATOPOYÉTICOS

Histiocitosis de células de Langerhans (granuloma eosinofílico)

Linfoma primario

Mieloma de células plasmáticas

Enfermedad de célula mastocítica

Enfermedad de Erdheim-Chester

Enfermedad de Rosai-Dorfman

SECCIÓN 13: TUMORES MESENQUIMÁTICOS MISCELÁNEOS

Displasia osteofibrosa

Adamantinoma

Tumores adipocíticos

Leiomioma

Mioepitelioma

Schwannoma

Ependimoma mixopapilar

Tumor mesenquimático fosfatúrico



SECCIÓN 14: TUMORES METASTÁSICOS

Tumores metastásicos

SECCIÓN 15: SIMULACIÓN DE TUMORES ÓSEOS

Proliferación osteocondromatosa parosteal rara y lesiones relacionadas

Melorreostosis

Amiloidoma

Enfermedad de Gaucher