

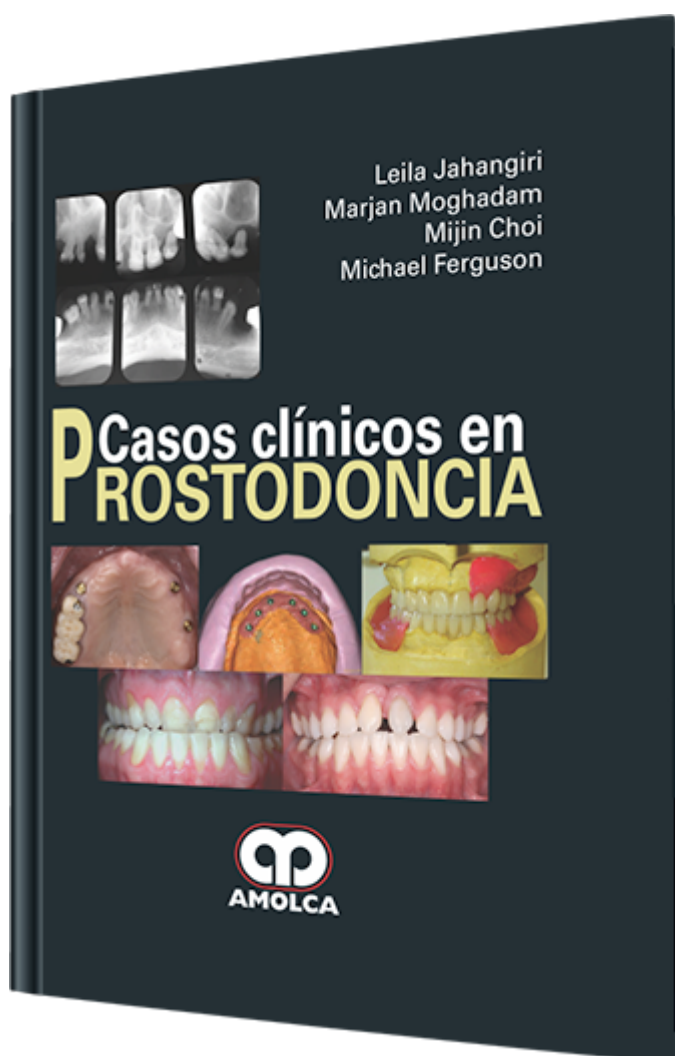
Casos Clínicos en Prostodoncia

Autor: Leila Jahangiri

ESPECIALIDAD: Odontología General

CARACTERÍSTICAS:

ISBN:	9789587550597
Impresión:	A color - Formato: 21,5 x 28 cm
Tapa:	Dura
Número de Páginas:	272
Año de publicación:	2012
Número de tomos:	0
Peso:	1.6 kg
Edición:	0



DESCRIPCIÓN

Dos profesionales clínicos experimentados están discutiendo un caso. Después de escuchar el plan de tratamiento, uno de los profesionales dice: "Yo no lo habría resuelto de esa forma". El otro clínico responde explicando que el patrón del tratamiento se basa en los factores críticos de toma de decisiones, los cuales están asentados en el juicio y experiencia. El argumento se reforzaría si estuviera sustentado con la mejor evidencia posible a cada paso del proceso de dicha toma de decisiones. Muchos clínicos confían en la evidencia observada a través de los muchos años de práctica. Aunque las decisiones tomadas de esta forma resultan valederas, los profesionales clínicos pueden aumentar y mejorar su conocimiento si, así mismo, investigan la literatura para observar lo que los colegas report...



Introducción a la Práctica Basada en la Evidencia.

Caso 1.- Tratamiento de un paciente edéntulo con prótesis dentales convencionales.

Caso 2.- Tratamiento de un paciente edéntulo con sobredentadura mandibular retenida por dos implantes.

Caso 3.- Tratamiento de un paciente con síndrome de combinación.

Caso 4.- Tratamiento de un paciente edéntulo con atrofia severa del maxilar inferior.

Caso 5.- Manejo de la displasia florida cemento-ósea (FCOD).

Caso 6.- Tratamiento de un paciente parcialmente edéntulo con prótesis parcial removible retenida con implantes.

Caso 7.- Tratamiento de un paciente parcialmente edéntulo con prótesis fijas y removibles.

Caso 8.- Manejo de la displasia ectodérmica I - sobredentadura.

Caso 9.- Manejo de la displasia ectodérmica II - prótesis removible retenida por implantes.

Caso 10.- Manejo de la displasia ectodérmica III - abordaje multidisciplinario.

Caso 11.- Manejo de un incisivo central fracturado I - leve.

Caso 12.- Manejo de un incisivo central fracturado II - moderado.

Caso 13.- Manejo de un incisivo central fracturado III - severo.

Caso 14.- Rehabilitación de dientes anteriores I - combinación de restauraciones de recubrimiento total y parcial.

Caso 15.- Rehabilitación de dientes anteriores II - restauraciones de recubrimiento parcial.

Caso 16.- Rehabilitación de dientes anteriores que necesitan extrusión ortodóntica.

Caso 17.- Manejo de un apiñamiento severo - abordaje multidisciplinario.

Caso 18.- Manejo de un paciente con transposición de un canino superior.

Caso 19.- Manejo de un paciente con pérdida del soporte posterior.

Caso 20.- Manejo de las consecuencias del edentulismo parcial.

Caso 21.- Manejo del desgaste dentario I - resultado de una maloclusión dentaria.

Caso 22.- Manejo del desgaste dentario II - desgaste dentario localizado severo.

Caso 23.- Manejo del desgaste dentario III - desgaste dentario generalizado severo.

Caso 24.- Terapia implantar versus terapia endodóntica.



Caso 25.- Manejo de un diente tratado endodónticamente.

Caso 26.- Indicadores del pronóstico para las extracciones estratégicas en una rehabilitación oral total.

Caso 27.- Tratamiento de un paciente con prótesis total fija implantosoportada.

Caso 28.- Rehabilitación oral completa – prótesis implantosoportada I.

Caso 29.- Rehabilitación oral completa – prótesis implantosoportada II.

Caso 30.- Rehabilitación oral completa – prótesis implantosoportada, prótesis atornillada.

Caso 31.- Rehabilitación oral completa – prótesis fija implantosoportada, cementada.

Caso 32.- Rehabilitación oral completa – combinación de implante y prótesis fija dentosoportada.

Caso 33.- Rehabilitación oral completa – combinación de implante y prótesis fija y removible dentosoportada.

Caso 34.- Manejo de un paciente bulímico.

Caso 35.- Manejo de las manifestaciones orales por abuso de las metanfetaminas.

Caso 36.- Manejo de la displasia cleidocraneal I – tratamiento de un paciente adolescente.

Caso 37.- Manejo de la displasia cleidocraneal II – tratamiento de un paciente adulto.

Índice.