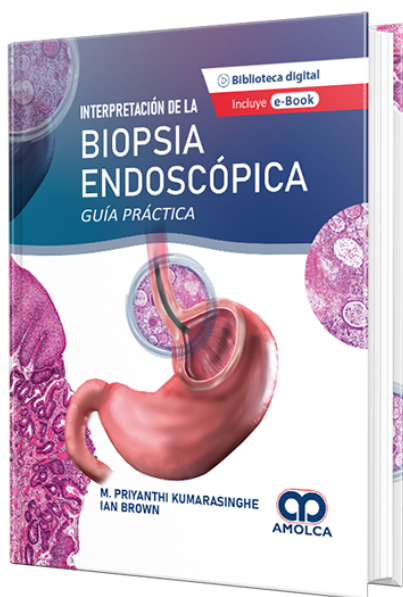


Interpretación de la Biopsia Endoscópica - Guía práctica

Autor: M. Priyanthi Kumarasinghe



ESPECIALIDAD: Gastroenterología

CONTIENE: Ebook

CARACTERÍSTICAS:

ISBN: 9786287528215

Impresión: Color

Tapa: Dura

Número de Páginas: 352

Año de publicación: 2022

Número de tomos: 1

Peso: 1.5 kg

Edición: 1

DESCRIPCIÓN

Para tratar de reunir toda la información referente a las biopsias y resecciones del tracto gastrointestinal, los doctores Priyanthi Kumarasinghe e Ian Brown, patólogos australianos de larga trayectoria en el diagnóstico y estudio de patologías y trastornos gastrointestinales, presentan en 13 capítulos de su obra Interpretación de la biopsia endoscópica un compendio de diagnóstico de afecciones y patrones inflamatorios y neoplásicos del esófago, estómago, intestino delgado e intestino grueso. En específico, el libro señala los tipos de patrones inflamatorios y neoplásicos en las biopsias del esófago (eosinofílico, granulomatoso, mixto, de deposición, metaplásico; escamoso, glandular), del estómago (de gastritis aguda, crónica, linfocítica, eosinofílica, colágena; atróficos, metaplásicos, hiperplásicos, apoptóticos, mixtos; epiteliales, no epiteliales, de células fusiformes, metastásicos), del intestino delgado (inflamación aguda, enfermedad celiaca, enteropatías, infecciones; quistes, heterotopia, linfomas) y del intestino grueso (colitis, enfermedad de Crohn, lesión insuémica, pólipos intestinales, tumores, lesiones vasculares y quísticas). Todas las descripciones de la obra se apoyan en más de 530 imágenes histológicas y endoscópicas, para facilitar la identificación de los patrones en las biopsias y resecciones. Los histopatólogos y gastroenterólogos encontrarán en esta obra una exhaustiva orientación para las biopsias gastrointestinales.



PARTE I INTRODUCCIÓN

1. Abordaje desde los patrones reacción patológica hasta las biopsias del tracto gastrointestinal: Esófago/Estómago/Intestino Delgado/Intestino Grueso.

PARTE II ESÓFAGO

2. Esófago: Patrones inflamatorios.
3. Esófago: Patrones neoplásicos y de tipo similar.

PARTE III ESTÓMAGO

4. Estómago: Patrones inflamatorios.
5. Estómago: Patrones neoplásicos y de tipo similar.

PARTE IV INTESTINO DELGADO

6. Intestino delgado proximal: Patrones inflamatorios.
7. Intestino delgado proximal: Patrones neoplásicos y de tipo similar.
8. Íleo terminal: Patrones inflamatorios.
9. Íleo terminal: Patrones neoplásicos y de tipo similar.

PARTE V INTESTINO GRUESO

10. Intestino grueso: Patrones inflamatorios.
11. Intestino grueso: Patrones neoplásicos y de tipo similar.



12. Prueba molecular en el carcinoma colorrectal.

13. Visión general de las características endoscópicas en la patología gastrointestinal (Colon)